

# MaXimo: un nuovo distalizzatore intraorale ancorato su miniviti palatali

Dr. Giuseppe Perinetti, Dr.ssa Beatrice Dal Borgo, Dr. Luca Contardo

Dipartimento di Scienze Mediche, Chirurgiche e della Salute, Struttura Complessa di Clinica Odontoiatrica e Stomatologica, Ospedale Maggiore, Università di Trieste

Sig. Paolo Tonini, Sig. Alex Bruno

Titolari del laboratorio ortodontico Ortotec, Gonars – UD



## INTRODUZIONE

In ortodonzia uno dei maggiori problemi è la ricerca dell'ancoraggio. Infatti, molte terapie ortodontiche che richiedono la distalizzazione, mesializzazione o ancora l'espansione mascellare hanno la necessità di un ancoraggio il più stabile possibile. Tra le malocclusioni che più frequentemente un clinico deve affrontare vi sono le seconde Classi. Quando una tale malocclusione è di tipo scheletrico e il paziente presenta la maturazione scheletrica ideale, la terapia funzionale con dispositivi mobili (Perinetti e coll. 2015a) o fissi (Perinetti e coll. 2015b) rappresenta una delle soluzioni per via degli effetti ortopedici della terapia stessa. Altresì, quando i pazienti non possono essere trattati efficacemente in maniera ortopedica oppure, più semplicemente, presentano delle seconde Classi solo dentali (anche di notevole entità) la distalizzazione dell'arcata superiore rappresenta una delle scelte plausibili di trattamento.

Il raggiungimento dell'ancoraggio massimo nei settori anteriori in questi casi è molto difficile da ottenere con le sistematiche ortodontiche classiche intraorali. Inoltre, richiedono un alto grado di collaborazione dei pazienti, come ad esempio le sistematiche ancorate su Lip-bumper (Scalia e coll. 2016).

Negli ultimi anni si è sempre più diffuso l'uso dell'ancoraggio scheletrico tramite miniviti ortodontiche (definite anche come temporary anchorage devices, TADs) che vengono inserite all'interno delle compagini ossee dei mascellari e lasciate in sede fino a che se ne rendesse necessario l'uso. A tal riguardo, una recente meta-analisi ha dimostrato come tutte le tecniche distalizzanti classiche hanno una perdita di ancoraggio pari o maggiore al grado di distalizzazione, mentre le tecniche con miniviti ortodontiche non subiscono perdite di ancoraggio (Grec e coll. 2013). Le miniviti possono essere inserite sia vestibolari tra le radici dentali (Ludwig e coll. 2011b) che palatali (Ludwig e coll. 2011a). In particolare, le miniviti palatali hanno il vantaggio di avere siti implantari molto ampi e distanti dalle radici dei denti (Holm e coll. 2016;Epub), cosa che invece è meno presente nei siti vestibolari con frequenze di fallimento fino al 13% circa (Papageorgiou e coll. 2012), dovuta spesso alla

vicinanza delle strutture radicolari (Kuroda e coll. 2007).

Uno dei principali problemi tecnici nelle terapie distalizzanti non risiede solo nella distalizzazione iniziale dei molari ma anche nel loro mantenimento in sede mentre vengono arretrati premolari e canini. In questo contesto, il limite nell'uso delle miniviti vestibolari risiede nel fatto che devono necessariamente essere riposizionate durante le fasi di distalizzazione. Al contrario, dispositivi ancorati su miniviti palatali possono essere facilmente bloccati (senza riposizionare miniviti o modificare parti di essi) dopo la distalizzazione dei molari, diventando mezzi di ancoraggio e non più di distalizzazione attiva.

Di recente produzione è la vite da espansore Leaf Expander (Leone, Sesto Fiorentino), evoluzione della vite ELA progettata da Claudio Lanteri e Filippo Francolini (Lanteri e coll. 2005), che ha la caratteristica di presentare all'interno del suo corpo alcuni elementi elastici formati da piccole molle (balestre) realizzate in Nichel-Titanio (Fig. 1). L'attivazione della vite, mettendo in compressione le balestre, sviluppa una forza di natura elastica che permette di garantire la spinta costante (di 450 o 900 grammi, entrambe con viti da 6 o 10 mm, a seconda del modello), continua e simmetrica della vite stessa (Gianolio e coll. 2014).




Fig. 1 - In foto mostrato il modello usato nel presente caso clinico, con forza medium da 800 grammi e vite da 6 mm, oggi sostituita dall'azienda con molla da 900 grammi

Sebbene la vite Leaf Expander sia stata progettata per espansione lenta del palato (Lanteri e coll. 2016), le sue caratteristiche di rilascio graduale di forza costante con attivazione mensile ne fanno un buon candidato per un distalizzatore su miniviti palatali. Tale considerazione deriva dal concetto che il movimento dentale ottimale richiede forze continue e costanti (Perinetti e coll. 2011) proprio come da vite Leaf Exander.

In definitiva, la scelta della vite Leaf Expander per costruire un distalizzatore ancorato su miniviti, denominato 'MaXimo', è dovuta essenzialmente al raggiungimento dei seguenti obiettivi:

1. realizzare un dispositivo semplice e affidabile
2. garantire notevole stabilità al dispositivo stesso in fase di distalizzazione e successiva ritenzione
3. ridurre le problematiche dovute alla gestione del dispositivo durante la terapia.

Nel presente caso clinico, ancora in corso, viene riportata una nuova metodica di distalizzazione con distalizzatore MaXimo, che è stato messo a punto presso la Scuola di Specializzazione dell'Università di Trieste.

## CASO CLINICO

La paziente M.F. di 13 anni e 2 mesi (Figg. 2-5) si presenta alla nostra osservazione con una seconda Classe I divisione di tipo dento-alveolare senza contrazione palatale, associata ad affollamento dell'arcata superiore e inferiore e con morso profondo (Fig. 3). La paziente presenta una prima Classe scheletrica con lieve tendenza alla seconda e una notevole ipodivergenza (angolo SN-GoGn, 25.8°). Sebbene i valori di SNA e SNB siano nella norma, si evidenzia una biretrusione in base alla distanza dei punti A e Pog dalla perpendicolare al piano di Francoforte passante per N (N-perp) (Fig. 4). Gli incisivi inferiori presentano inclinazione normale rispetto alla base ossea (96.5°), mentre i superiori risultano palatalizzati (107.4°). Il caso, essendo una seconda Classe dentale associata ad una prima Classe scheletrica ipodivergente con morso profondo, trova una pianificazione ideale nella terapia di distalizzazione superiore per ripristinare le prime Classi dentali e limitare l'ipodivergenza. Alla OPT si evidenziano le gemme degli ottavi presenti nell'arcata superiore (Fig. 5).

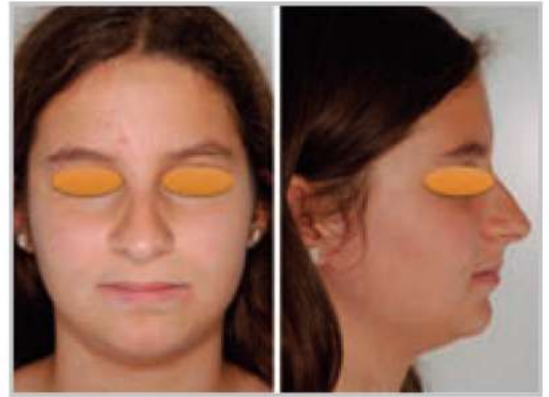

Fig. 2 - Foto extraorali della paziente a inizio terapia

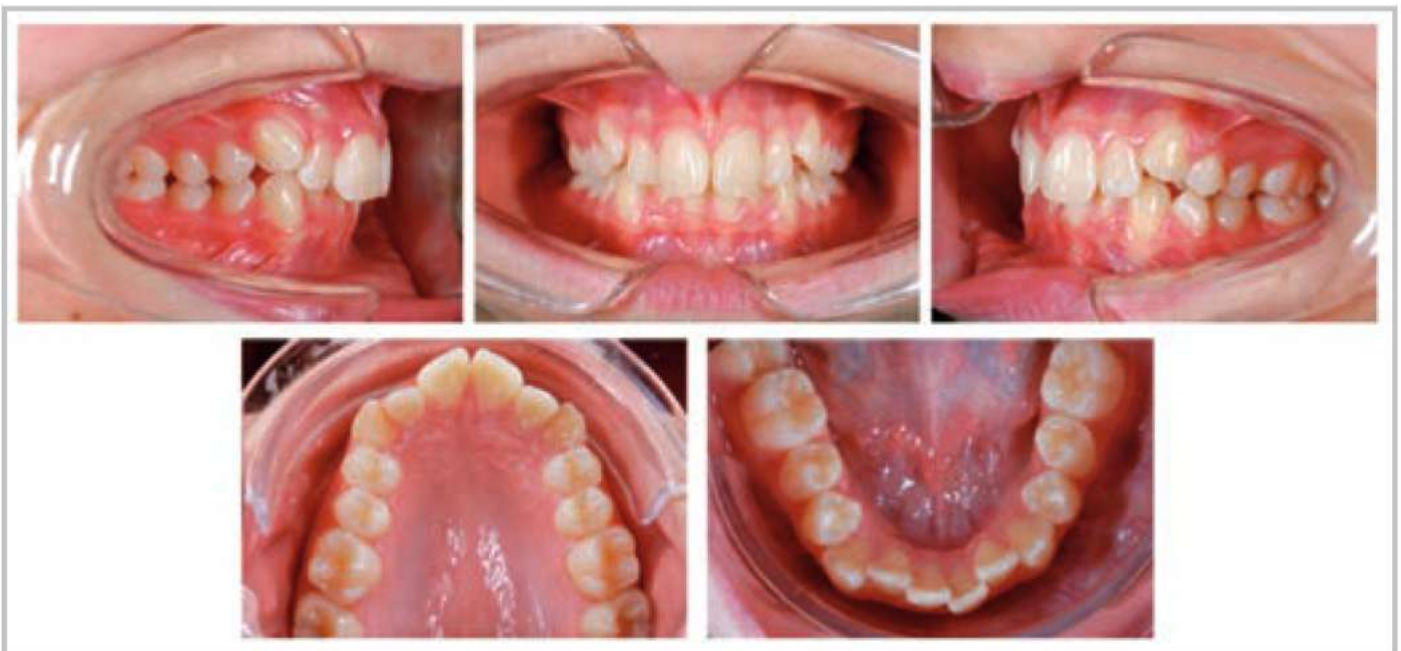

Fig. 3 - Foto intraorali della paziente a inizio terapia

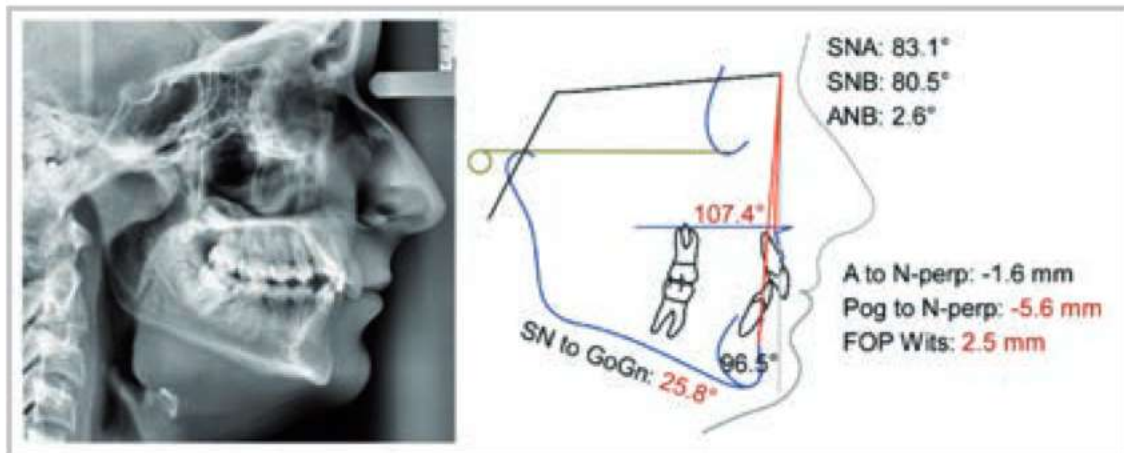


Fig. 4 - Analisi cefalometrica della paziente a inizio terapia: N-Perp, Piano passante per N perpendicolare al Piano di Francoforte; FOP-Wits, Wits sul piano occlusale funzionale. In rosso, parametri fuori le norme

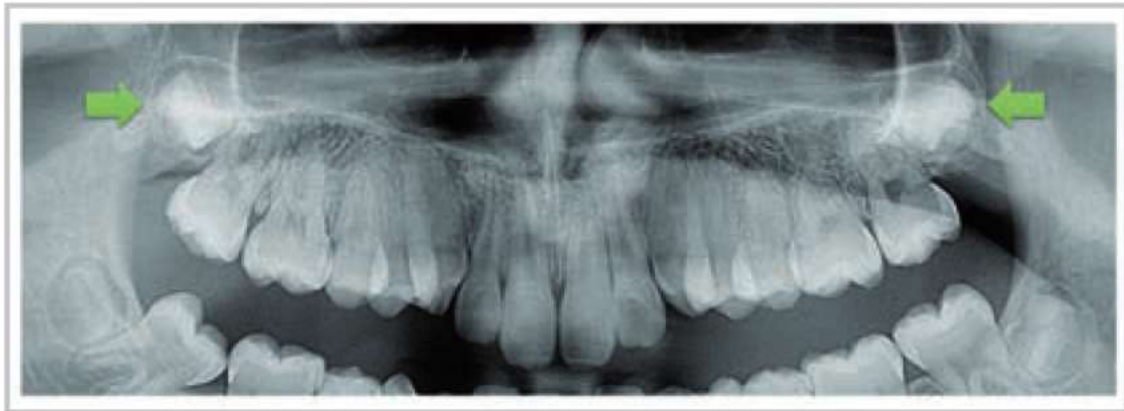


Fig. 5 - Dettaglio della ortopantomografia della paziente a inizio terapia. Le frecce indicano la presenza delle gemme dei denti del giudizio superiori non estratte per la terapia distalizzante

Si decide, quindi, di distalizzare con il dispositivo MaXimo ancorato su due miniviti con molla da 450 grammi (Fig. 1). La prima fase consiste nell'inserzione di due miniviti palatali controlaterali a livello della terza ruga palatina o distalmente ai canini (in assenza di affollamento) (Ludwig e coll. 2011a). In questo caso le miniviti erano di 8 mm di lunghezza (Fig. 6A). Infatti la letteratura riporta che in termini di resistenza meccanica, viti da 9 o 11 mm hanno performance paragonabili (Nienkemper e coll. 2013). L'inserimento viene eseguito in anestesia locale e senza foro pilota, in caso di miniviti autofilettanti, tramite uso di manipolo contrangolo da impianti (non oltre i 50 giri al minuto) o con strumenti manuali (Fig. 6A). Subito dopo l'inserzione possono essere provate le bande sui primi molari (Fig. 6B) e successivamente viene posizionato su ogni minivite il relativo abutment, che in questo caso funge anche da copy (Fig. 6C) per il laboratorio.

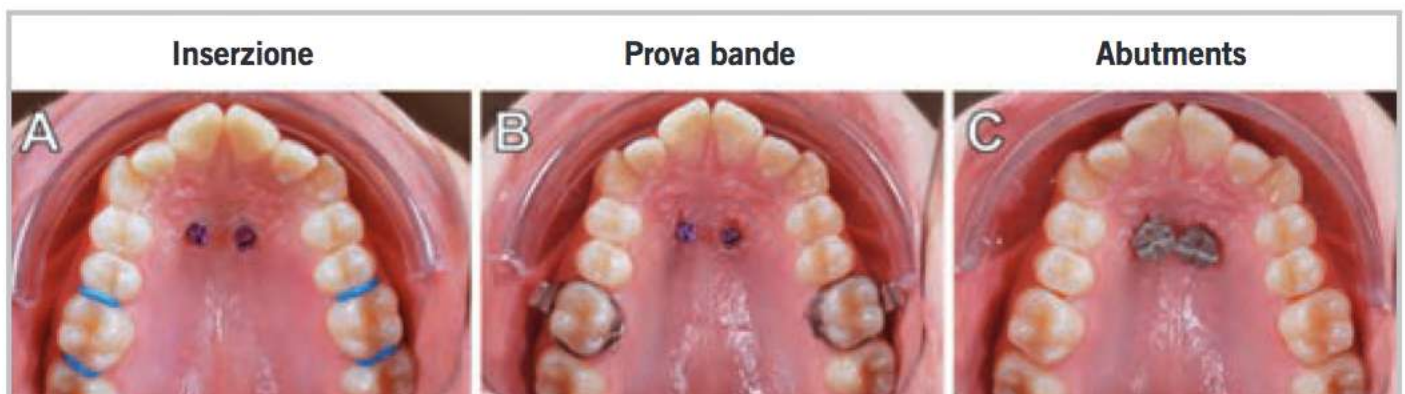

Fig. 6 - Fasi di inserzione delle miniviti e di preparazione all'impronta: A, subito dopo l'inserzione delle miniviti (elastici separatori erano stati applicati una settimana prima); B, prova bande poi rimosse prima della presa dell'impronta; C, inserzione degli abutments prima della presa dell'impronta (possono essere tenuti in posizione con della cera azzurrina morbida)

È preferibile eseguire un'impronta in silicone con putty e light (in unica fase) anche se un'impronta in alginato potrebbe essere sufficientemente precisa. Tale impronta viene inviata in laboratorio insieme alle bande e agli abutment che devono essere ben saldi all'interno della stessa (vedi parte tecnica). Il distalizzatore MaXimo presenta i due bracci posteriori della vite collegati alle bande sui primi molari e quelli anteriori collegati alle minivite (Figg. 7A-C). Tra i sistemi di solidarizzazione minivite-abutment vi sono il bonding diretto tramite cementi vetro-ionomerici o anche legature metalliche in caso di abutment con appositi incavi che ricavano opportuni sottosquadri sotto la testa della minivite (come nel caso presentato). Altre sistematiche prevedono, infine, abutment avvitabili. Per quanto riguarda la cementazione delle bande, viene utilizzato un comune cemento vetro-ionomerico, possibilmente duale. Una volta applicato, il distalizzatore MaXimo può essere attivato, innanzitutto rimuovendo il filo metallico di blocco della vite (vedi parte tecnica) e poi girando la vite con una comune chiave da espansore, fino al raggiungimento dell'ipercorrezione (Figg. 8A-C). Nel caso presentato è stata eseguita un'attivazione mensile fino alla quasi chiusura delle balestre, in genere 5-7 attivazioni per volta (pari a 0.5-0.7 mm). Durante questa fase di terapia è stato eseguito un bonding dell'arcata inferiore dopo 6 mesi di terapia distalizzante (Fig. 8B) per ottenere l'allineamento dentale e l'apertura del morso tramite appiattimento della curva di Spee. In questa seduta sono stati applicati dei rialzi occlusali sui primi molari superiori (Figg. 7B e 8B). Dopo 10 mesi dall'inizio terapia la distalizzazione è completa e i molari si presentano in prima Classe (Fig. 8C). Da notare sono la distalizzazione spontanea dei premolari in entrambi i lati, come riportato in letteratura per i sistemi distalizzanti su minivite palatali (Grec e coll. 2013), e la risoluzione dell'affollamento dell'arcata superiore a livello dei canini (confrontare Figg. 7A e 7C). Durante la fase di distalizzazione non sono stati riportati disagi o sintomi degni di rilievo da parte della paziente e il mantenimento dell'igiene è stato ottimale e di facile gestione. Oltretutto, la distalizzazione dell'arcata superiore è proceduta in parallelo con l'allineamento dell'arcata inferiore, mentre la risoluzione spontanea dell'affollamento superiore, associata al drifting distale dei premolari, ridurrà notevolmente la durata della fase di bonding della stessa arcata, con evidenti vantaggi di gestione da parte del clinico e riduzione di disagi per la paziente.

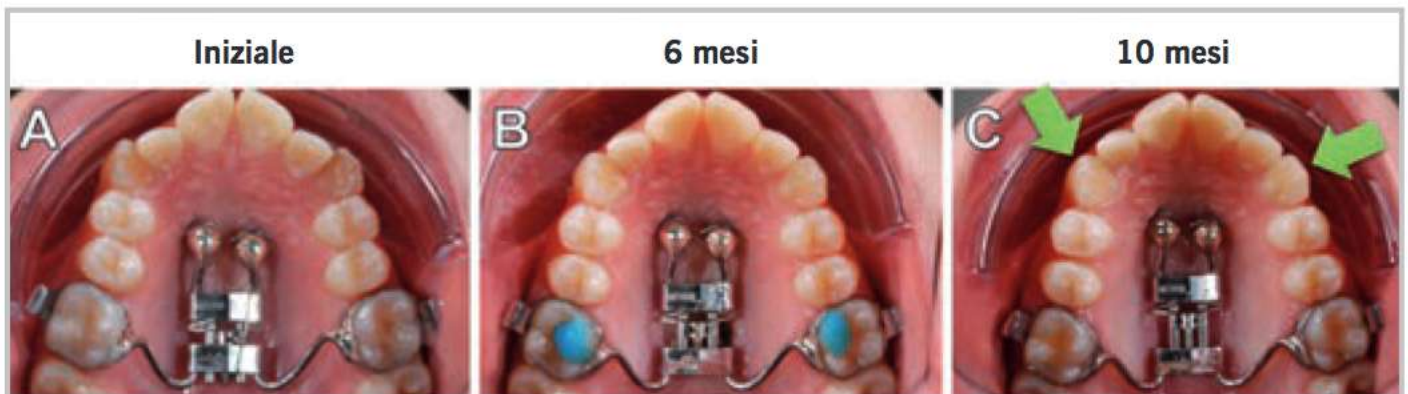

Fig. 7 - Visione occlusale dell'applicazione del distalizzatore MaXimo e dei controlli a distanza: A, applicazione del MaXimo con filo metallico di blocco della vite ancora in sede (rimosso subito dopo, vedere anche note tecniche di costruzione); B, applicazione di rialzi occlusali per favorire la distalizzazione ed evitare precontratti con i brackets intanto bondati all'arcata inferiore; C, dopo 10 mesi notare la risoluzione spontanea dell'affollamento dei canini (freccie)

In base al caso clinico qui presentato, e tenendo conto delle conoscenze attuali in termini di distalizzazione all'arcata superiore, è possibile identificare il paziente ideale per questo tipo di terapia e per questo tipo di dispositivo. Tra questi pazienti rientrano quelli che presentano una seconda Classe dentale di maggiore gravità, le ipodivergenze e i morsi profondi. Un discorso a parte meritano gli ottavi superiori. Nel caso presentato le gemme non sono state estratte (Fig. 3) dimostrando che tale procedura non si rende necessaria al fine della distalizzazione. Tuttavia, la necessità di estrazione di questi denti diventa probabilmente indicata quando sono già erotti in cavo orale. Un elenco dettagliato di tali caratteristiche ideali all'uso del distalizzatore MaXimo è riportato in Tabella 1. Inoltre, in Tabella 2 vengono riportati i principali vantaggi e svantaggi nell'uso del distalizzatore MaXimo. Tenendo in considerazione che nessun dispositivo ortodontico può andar bene per tutti i pazienti, viene sottolineato come il distalizzatore MaXimo, come unico dispositivo, sia da evitare in casi di contrazione trasversa del mascellare superiore, in quanto non è in grado di espandere. In questi casi il clinico dovrà tener conto della complessità della malocclusione e prevedere una fase di espansione prima o utilizzare un diverso distalizzatore. Al contrario, tutti i casi di seconda Classe in cui si renda necessario distalizzare, che risultino prive di contrazione trasversa, possono essere candidati per terapia con MaXimo.

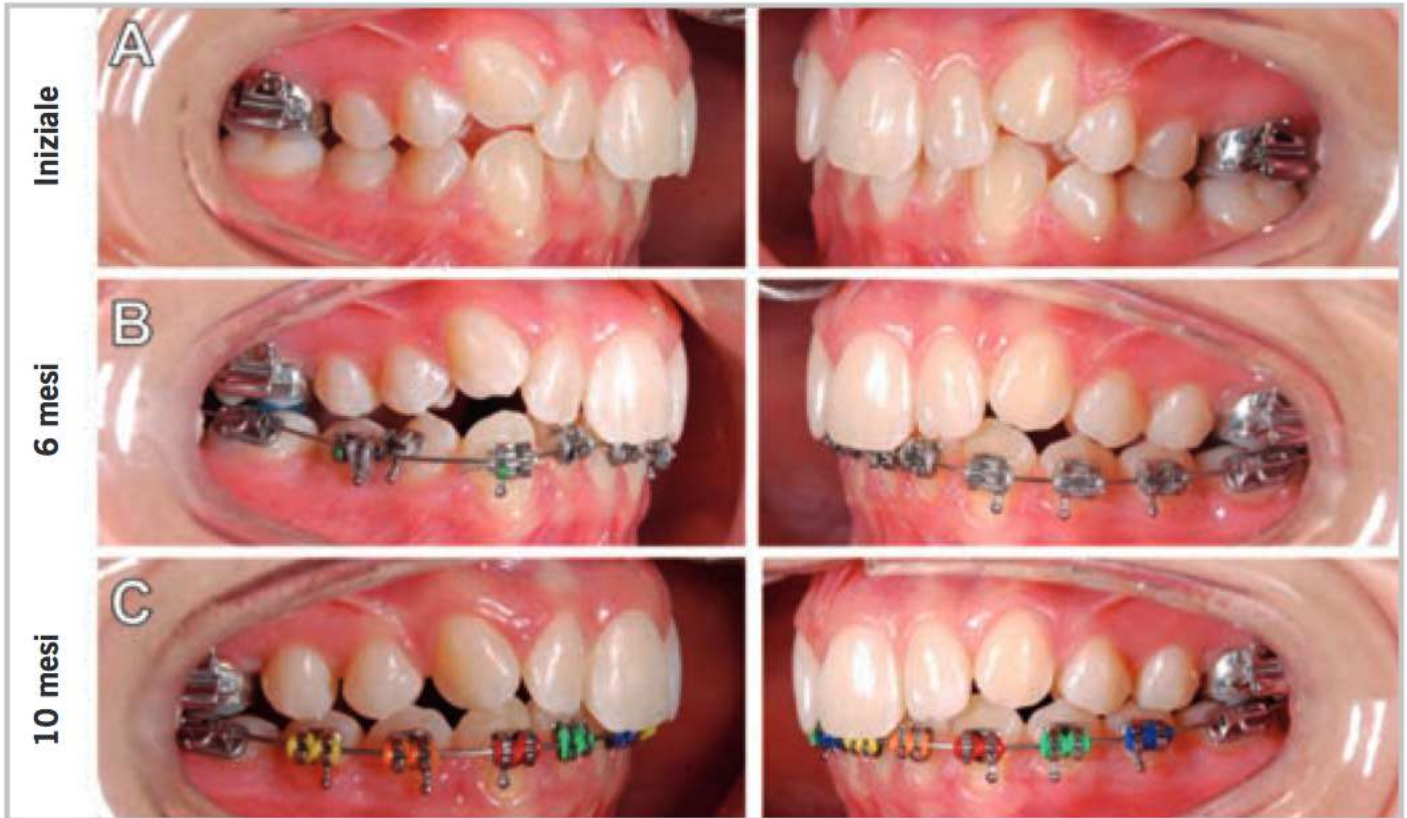

Fig. 8 - Visioni laterali dell'applicazione del distalizzatore MaXimo e dei controlli a distanza: A, applicazione del distalizzatore MaXimo; B, bonding all'arcata inferiore con applicazione di rialzi occlusali per favorire la distalizzazione ed evitare precontratti con i brackets; C, dopo 10 mesi notare l'ottenimento delle prime Classi molari e il drifting spontaneo dei premolari

1. Seconde Classi dentali con Prime Classi scheletriche (o meno, in caso di camouflage)
2. Ipodivergenza
3. Morso profondo
4. Protrusione degli incisivi superiori (o inferiori, evitando ancoraggi all'arcata inferiore)
5. Assenza di contrazione trasversa
6. Ottavi agenesici, estratti o non ancora erotti
7. Dentizione permanente

Tabella 1  
Caratteristiche del paziente ideale per la terapia con distalizzatore MaXimo

<b>Vantaggi</b>
1. Forza costante
2. Semplicità di montaggio e smontaggio in blocco unico
3. Attivazione estremamente semplice
4. Sistema rigido previene rotazioni e/o intrusioni non volute dei molari
5. Può anche essere costruito per distalizzazione monolaterale
6. Confortevole per il paziente
7. Non richiede collaborazione
<b>Svantaggi</b>
1. Non è in grado di espandere nel mentre distalizza (non raccomandato come unico dispositivo nei casi di contrazione mascellare)

Tabella 2  
Vantaggi e svantaggi dell'uso del distalizzatore MaXimo

**NOTE TECNICHE DI COSTRUZIONE**

Alle miniviti, che il clinico posiziona in cavo orale secondo principi ben precisi descritti in letteratura (Holm e coll. 2016;Epub; Ludwig e coll. 2011a), verranno accoppiati con grande precisione degli abutments dedicati sui quali saranno saldati i bracci anteriori della vite, in modo che la forza di risposta alla spinta distale del dispositivo sia completamente a carico osseo. Un elenco dettagliato dei rilievi di cui il laboratorio ha necessità per la realizzazione del distalizzatore MaXimo è riportato in Tabella 3, mentre l'elenco dei materiali utilizzati dal laboratorio è riportato in Tabella 4.

Denominazione	Caratteristiche	Quantità
Impronta superiore di precisione	Elastomero	1 pz
Impronta inferiore antagonista	Alginato	1 pz
Cera di occlusione abituale	Cera/Elastomero	1 pz
Abutments su impronta	Cementabile/con legatura	2 pz

Tabella 3  
Rilievi necessari al laboratorio per la realizzazione del distalizzatore MaXimo

Denominazione	Caratteristiche	Quantità
Gesso per modelli	IV classe (ISO/FDIS)	400 grammi
Bande	Acciaio	2 pz
Analoghi di laboratorio	Acciaio	2 pz
Abutment	Acciaio	2 pz
Vite Leaf Expander (6 o 10 mm)	Medium 800 grammi	1 pz
Materiale di apporto per saldatura LASER	Cr/Co 0,30 mm Ø	--

Tabella 4  
Materiali utilizzati dal laboratorio per la realizzazione del distalizzatore MaXimo

All'arrivo delle impronte in laboratorio si provvede al controllo di tutti i rilievi forniti e alla loro integrità e congruità. Si applicano quindi, all'interno degli abutment/copy di trasferimento trattenuti nel materiale da impronta presa con elastomero di precisione (Fig. 9A), gli analoghi di laboratorio facendo attenzione a ottenere il perfetto accoppiamento con gli abutment/copy stessi (Fig. 9B). Questa fase, di cui si segnala la criticità, è molto importante per replicare l'esatta posizione delle miniviti presenti nel cavo orale e permettere quindi di realizzare in laboratorio un dispositivo che risulti preciso e congruo in cavo orale. A posizionamento avvenuto gli analoghi vengono sigillati sul bordo degli abutment/copy con un sottile strato di cera da modellazione (Fig. 9B).

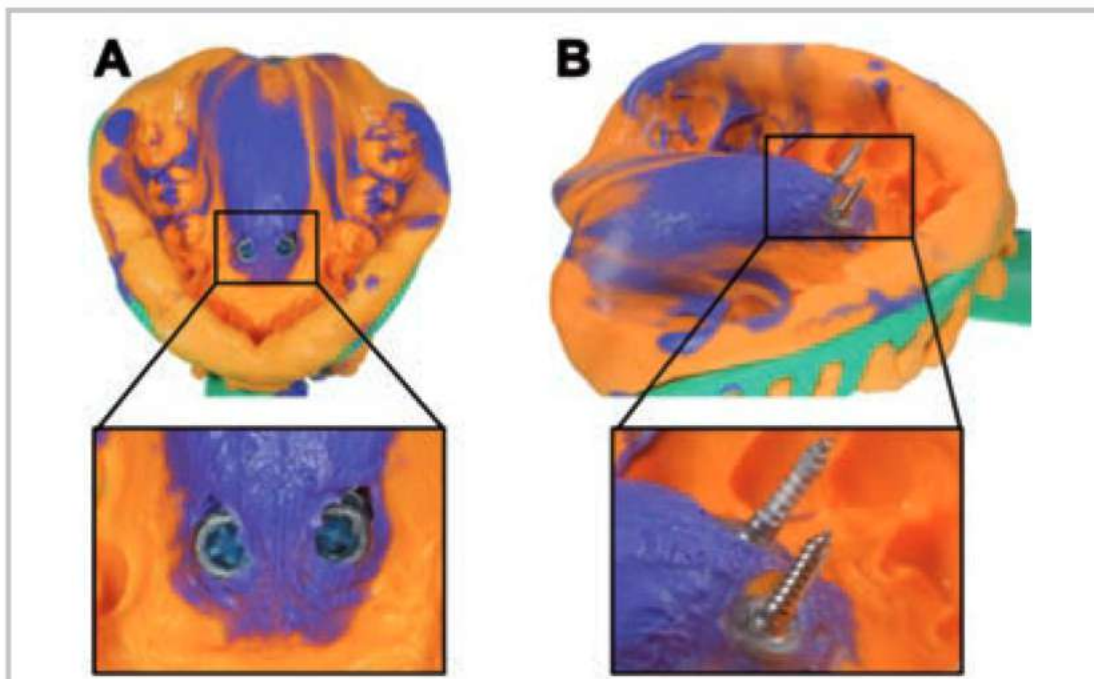


Fig. 9 – Impronta con abutment/copy da inviare al laboratorio (A) e procedura di inserimento degli analoghi fissati con cera (B)  
A, impronta con abutment/copy; B, impronta con inserimento degli analoghi fissati con cera

Le successive fasi prevedono la preparazione del gesso (IV classe, bianco ad uso ortodontico) miscelato sottovuoto per ottenere caratteristiche meccaniche e di durezza adeguate. Segue quindi la fase di taglio del modello secondo la scuola americana. Dopo aver atteso l'essiccazione del modello preparato, si procede con il posizionamento degli abutments montandoli sulle teste degli analoghi (Fig. 10). Se le viti non sono state inserite in cavo orale in relazione di parallelismo, è molto importante individuare un asse teorico di inserzione in maniera da poter valutare dove apporre modifiche agli abutments per permettere la corretta calzata degli stessi sulle teste delle viti a saldature effettuate. Controllata quindi la precisione della connessione, gli abutments vengono quindi fresati in testa fino ad ottenere una superficie perfettamente piana che permetterà poi di facilitare l'appoggio dei bracci anteriori della vite sulle zone così preparate (Fig. 10).

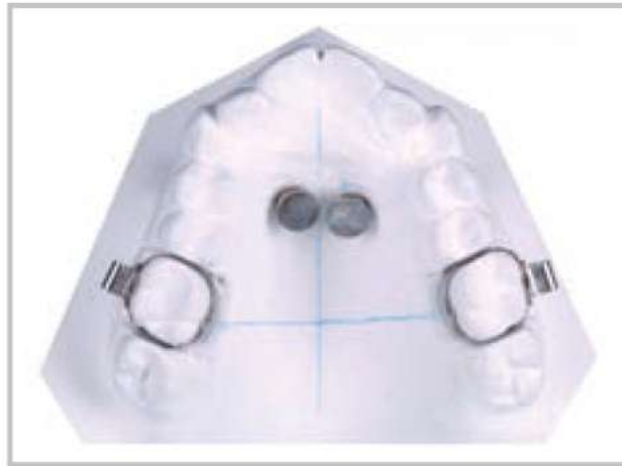

Fig. 10 - Preparazione del modello in gesso con gli abutments fresati

La vite scelta per questa versione del distalizzatore MaXimo è una Leaf Expander da 6 mm con 2 balestre da 450 grammi (anche se per distalizzazioni di oltre mezza cuspidè è raccomandabile l'uso della vite da 10 mm). Per ottenere il vettore di forza sagittale necessario per la fase di distalizzazione desiderata, la vite viene montata ruotata di 90° rispetto al posizionamento utilizzato per realizzare i dispositivi per l'espansione del palato. Prima di iniziare la fase di adattamento, la vite viene completamente messa a pacco e quindi bloccata con una legatura metallica per permettere la corretta piegatura dei bracci pur avendo le balestre compresse (concetto di pre-attivazione). I bracci anteriori vengono poi modellati in modo che risultino aderenti alle superfici piane degli abutments, mentre quelli posteriori vengono piegati in modo da creare una S, posizionando in direzione mesiale la curva che andrà saldata alla banda. La vite così preparata viene fissata con cera collante al modello in modo da renderla stabile durante le fasi successive (Fig. 11).

Viene quindi effettuata una prima saldatura al laser, in modo da fissare alla vite Leaf Expander tutte le componenti del dispositivo (Fig. 12).

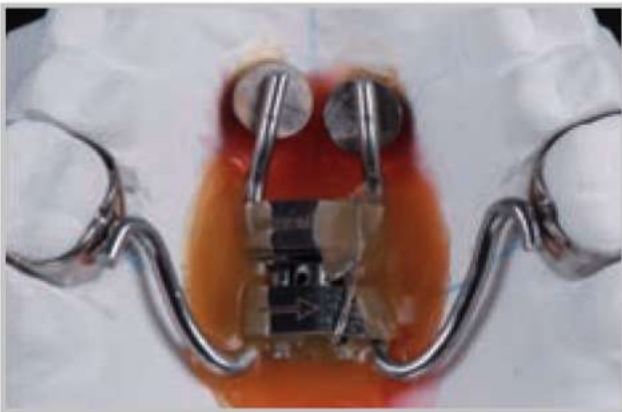

Fig. 11 - Posizionamento della vite Leaf Expander con relativa modellazione dei bracci



Fig. 12 - Saldatura al laser delle varie componenti del distalizzatore MaXimo

A questo punto il distalizzatore MaXimo viene rimosso dal modello per controllare se l'asse di inserzione è stato progettato correttamente. Se necessario, vengono ritoccate le zone che presentano sottosquadro o frizione eccessiva (Fig. 13). Si completano quindi le saldature aggiungendo materiale da apporto in modo da ottenere giunti di corretta morfologia e di adeguate caratteristiche meccaniche e cristallografiche (Cozza e Scommegna 2003) prima di procedere con le fasi di rifinitura e di lucidatura a specchio del dispositivo (Fig. 14).



Fig. 13 - Dettaglio della rimozione dei sottosquadri: le frecce indicano zone di sottosquadro o elevata frizione che vengono rimosse

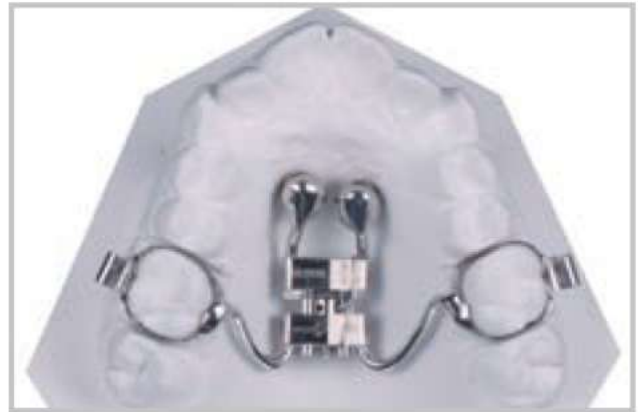

Fig. 14 - Rifinitura e lucidatura a specchio del distalizzatore MaXimo completato

Si conclude la fase di realizzazione del distalizzatore MaXimo con la pulitura utilizzando il getto di vapore a pressione, ed eseguendo il controllo del corretto funzionamento della vite e delle balestre. Prima della consegna si ripristina la legatura metallica in modo da facilitare le fasi di cementazione dell'apparecchio in cavo orale da parte dell'Ortodontista che, terminata tale fase, provvederà a rimuovere permettendo al distalizzatore MaXimo di esprimere la forza necessaria per ottenere gli spostamenti dentari desiderati (Fig. 15).



Fig. 15 - Dettaglio della legatura metallica di blocco della vite Leaf del distalizzatore MaXimo

## CONCLUSIONI

L'utilizzo delle miniviti palatali è sempre più comune in ortodonzia e la possibilità di eseguire distalizzazione con massimo ancoraggio anche in presenza delle gemme dei denti del giudizio rappresenta certamente un valido motivo per il loro utilizzo. Inoltre, l'inserzione delle miniviti non comporta uso di pratiche chirurgiche particolari e lo loro rimozione è altrettanto semplice e sicura. Tuttavia, un elevato grado di collaborazione tra clinico e laboratorio è fondamentale per il successo terapeutico di queste procedure. Infine, il distalizzatore MaXimo presenta vantaggi in termini di economicità rispetto ad altri distalizzatori su miniviti palatali, semplicità di gestione e predicibilità del risultato e può essere di grande aiuto in casi selezionati di seconda Classe dentale. Ulteriori studi scientifici saranno necessari per valutare gli effetti comparativi di questo nuovo distalizzatore con altri già in uso.



## BIBLIOGRAFIA

- Cozza P, Scommegna G. (2003) *La saldatura LASER nella realizzazione di apparecchiature ortodontiche: analisi al microscopio e prove di resistenza meccanica.* Bollettino di Informazione Leone 65:43-47.
- Gianolio A, Lanteri C, Lanteri V, Cherchi C. (2014) *Un nuovo dispositivo per l'espansione lenta del mascellare superiore: l'espansore riattivabile con molle a balestra in nichel titanio MEMORIA.* Bollettino di Informazione Leone 93:31-38.
- Grec RH, Janson G, Branco NC, Moura-Grec PG, Patel MP, Castanha Henriques JF. (2013) *Intraoral distalizer effects with conventional and skeletal anchorage: a meta-analysis.* Am J Orthod Dentofacial Orthop 143:602-615.
- Holm M, Jost-Brinkmann PG, Mah J, Bumann A. (2016;Epub) *Bone thickness of the anterior palate for orthodontic miniscrews.* Angle Orthod.
- Kuroda S, Yamada K, Deguchi T, Hashimoto T, Kyung HM, Takano-Yamamoto T. (2007) *Root proximity is a major factor for screw failure in orthodontic anchorage.* Am J Orthod Dentofacial Orthop 131:S68-73.
- Lanteri C, Lanteri V, Beretta M, Gianolio A. (2016) *Procedura clinica con Leaf Expander®: un caso esemplificativo.* Bollettino di Informazione Leone 97:25-28.
- Lanteri C, Lerda F, Francolini F. (2005) *L'Espansore Lento Ammortizzato (ELA): Un nuovo apparecchio di espansione mascellare* Bollettino di Informazione Leone 74:22-28.
- Ludwig B, Glasl B, Bowman SJ, Wilmes B, Kinzinger GS, Lisson JA. (2011a) *Anatomical guidelines for miniscrew insertion: palatal sites.* J Clin Orthod 45:433-441.
- Ludwig B, Glasl B, Kinzinger GS, Lietz T, Lisson JA. (2011b) *Anatomical guidelines for miniscrew insertion: Vestibular interradicular sites.* J Clin Orthod 45:165-173.
- Nienkemper M, Wilmes B, Pauls A, Drescher D. (2013) *Impact of mini-implant length on stability at the initial healing period: a controlled clinical study.* Head Face Med 9:30.
- Papageorgiou SN, Zogakis IP, Papadopoulos MA. (2012) *Failure rates and associated risk factors of orthodontic miniscrew implants: a meta-analysis.* Am J Orthod Dentofacial Orthop 142:577-595 e577.
- Perinetti G, Contardo L, Franchi L, Baccetti T. (2011) *The biology of orthodontic tooth movement and the impact of anti-inflammatory drugs.* In: McNamara JA, Hatch N, Kapila SD, editors. *Effective and Efficient Orthodontic Tooth Movement Craniofacial Growth Series Center for Human Growth and Development, University of Michigan.* Ann Arbor: Needham Press. p. 117-140.
- Perinetti G, Primozić J, Franchi L, Contardo L. (2015a) *Treatment Effects of Removable Functional Appliances in Pre-Pubertal and Pubertal Class II Patients: A Systematic Review and Meta-Analysis of Controlled Studies.* PLoS One 10:e0141198.
- Perinetti G, Primozić J, Furlani G, Franchi L, Contardo L. (2015b) *Treatment effects of fixed functional appliances alone or in combination with multibracket appliances: A systematic review and meta-analysis.* Angle Orthod 85:480-492.
- Scalia A, Perinetti G, Locatelli R, Contardo L. (2016) *Correction of Bilateral Class II Malocclusion Using Heat-Activated Nickel Titanium Wires.* J Clin Orthod 50:41-47.

## AGGIORNAMENTO PUBBLICAZIONI SCIENTIFICHE

### ESPANSIONE DEL MASCELLARE SUPERIORE CON IL LEAF EXPANDER

Claudio Lanteri, Valentina Lanteri, Alessandro Gianolio, Matteo Beretta, Claudia Cherchi  
*Dental Tribune Italian Edition - Giugno 2016 - anno XII n.6*

### COSMESI ORTODONTICA: TRATTAMENTO LINGUALE 2D CON CHIUSURA DIASTEMI

Giuntoli F  
*Italian Dental Journal 2015;X(8)*

### MANAGEMENT OF IMPACTED DILACERATED MAXILLARY INCISOR WITH STRATEGIC POSITIONING OF A STRAIGHTWIRE APPLIANCE

D. Celli, A. L. Greco, S. Sferra, R. Deli  
*European Journal of paediatric dentistry vol. 16/3-2015*

### RAPID AND SLOW MAXILLARY EXPANSION: A POSTEROANTERIOR CEPHALOMETRIC STUDY

Dott. Gianolio A, Dr.ssa Cherchi C, Dr.ssa Lanteri V  
*European Journal of Paediatric Dentistry vol. 15/4-2014*

### CLASS II TREATMENT WITH THE SMART DISTALIZATION TECHNIQUE

Dr.ssa Catalfamo L, Dr. Gasperoni E, Dr. Celli D, Dr. Deli R  
*Journal of Clinical Orthodontic 2012;10:613-624*

L'elenco completo è consultabile nel nostro sito  
[www.leone.it/servizi/pubblicazioni-scientifiche-ortodonzia.php](http://www.leone.it/servizi/pubblicazioni-scientifiche-ortodonzia.php)